

## ENSEIGNEMENT DE SCIENCES DE LE VIE ET DE LA TERRE (SVT)

TP 2.6. Étude pratique du cœur et  
des vaisseaux de MammifèresANNEXE – Le cœur des Mammifères :  
étude anatomique et dissection

## I. Positionnement du cœur

- ◆ **Repérez** la **face ventrale** ; le cœur tenu pointe vers le bas présente un sillon oblique prononcé : le **sillon interventriculaire**.
- ◆ **Posez** le cœur sur la **face dorsale** (normalement déjà fait : à vérifier) de manière à ce que la **face ventrale** soit dirigée vers vous, pointe vers le bas.

## II. Morphologie externe

- ◆ **Repérez** les éléments suivants, sans vous tromper : **ventricule droit**, **ventricule gauche**, **oreillette droite**, **oreillette gauche** (*attention, pensez qu'il s'agit de la gauche ou de la droite pour l'animal dont est issu le cœur, or vous observez la face ventrale du cœur !*).
- ◆ **Repérez** les **vaisseaux coronaires** irrigant le muscle cardiaque (qu'on appelle myocarde).

## III. Repérage des veines et artères

- ◆ **À savoir pour différencier veines et artères :**  
**ARTÈRE** : **vaisseau évacuant le sang du cœur**. Les artères ont une **paroi épaisse, rigide et claire**.  
**VEINE** : **vaisseau apportant le sang au cœur**. Les veines ont une **paroi fine, souple et plus sombre** que les artères.
- ◆ **Introduisez** la sonde cannelée dans chacun des gros vaisseaux du cœur (**sans forcer exagérément !!**) : la sonde est bloquée dans les **oreillettes** lorsqu'elle est introduite par les **veines** et peut aller jusqu'au fond des **ventricules** lorsqu'elle est introduite dans les **artères**. L'**artère aorte** débouche dans le **ventricule gauche** ; l'**artère pulmonaire** débouche dans le **ventricule droit**. 2 **veines caves** débouchent dans l'**oreillette droite** ; 4 **veines pulmonaires** débouchent dans l'**oreillette gauche**. **Repérez** rigoureusement tous ces éléments.

## IV. Anatomie interne : incisions

### Cœur droit

- ◆ **Introduisez** la sonde cannelée dans l'**artère pulmonaire** et **incisez** longitudinalement l'**artère** puis la paroi du **ventricule droit** le plus près possible du **sillon interventriculaire**. **Ouvrez** le **ventricule droit** en écartant la paroi.
- ◆ **Introduisez** la sonde dans l'**oreillette droite** en partant du **ventricule droit** ouvert et **incisez** le long de la sonde. **Ouvrez** l'**oreillette**.
- ◆ Des **valvules** sont observables entre l'**oreillette** et le **ventricule** (**valvules atrio-ventriculaires**) et entre le **ventricule** et l'**artère** (**valvules artérielles**) : elles

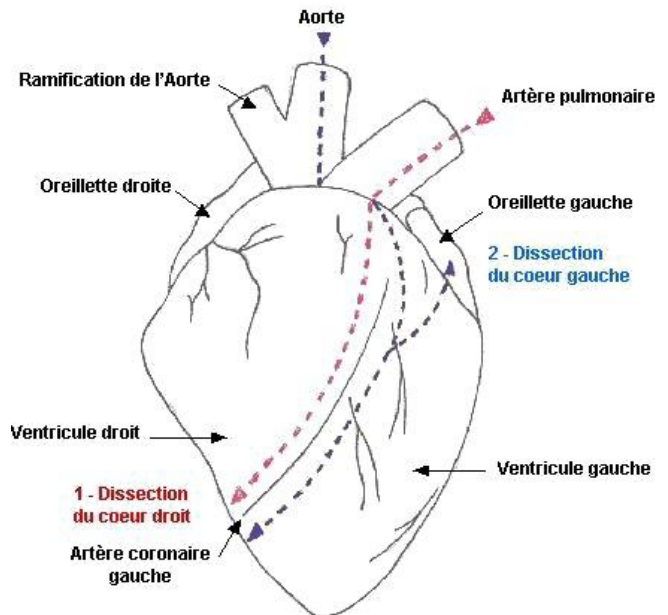
empêchent le reflux du sang. **Repérez** ces **valvules**. **Notez** la présence de **cordons tendineux** rattachant les **valvules** à des **muscles papillaires**.

**Appelez l'enseignant pour contrôle**

### Cœur gauche

- ◆ **Introduisez** la sonde cannelée dans l'**artère aorte** et **incisez** longitudinalement l'**artère** puis la paroi du **ventricule gauche** le plus près possible du **sillon interventriculaire**. **Ouvrez** le **ventricule gauche** en écartant la paroi.
- ◆ **Introduisez** la sonde dans l'**oreillette gauche** en partant du **ventricule gauche** ouvert et **incisez** le long de la sonde. **Ouvrez** l'**oreillette**.
- ◆ **Repérez** les **valvules**. **Comparez** l'épaisseur de la paroi des deux **ventricules**.

**Appelez l'enseignant pour contrôle**



## DISSECTION DU CŒUR : principales incisions

© Académie Aix-Marseille

## V. Lavage et rangement

- ◆ **Placez** le cœur dans un sac congélation (ou un sac poubelle) et **lavez soigneusement** les ustensiles utilisés lors de la dissection (cuvette comprise). Vous **poserez** les ustensiles ayant été utilisés (propres !) à **sécher**.

**Appelez l'enseignant pour contrôle**