Document téléchargeable sur le site
https://www.svt-tanguy-jean.com/

EPLEFPA Dijon Quetigny Plombières-lès-Dijon
Site de Quetigny (21) • LEGTA Olivier de Serres
Classe préparatoire ATS (Adaptation Technicien Supérieur) Biologie
Préparation des Concours agronomiques et vétérinaires (voie C)

ENSEIGNEMENT DE BIOLOGIE • TRAVAUX PRATIQUES
Partie B. L'organisme dans son milieu : exemple de la nutrition

TP B2

Les échangeurs respiratoires des Métazoaires (Insectes, Mammifères)

Objectifs : extraits du programme

TP B2 : Les échangeurs respiratoires des Métazoaires (2h x [TP A6 et TP A10])	Étudier les trachées du Criquet, les poumons de la Souris.

Introduction

Les **échangeurs respiratoires (= appareils respiratoires)** des **Métazoaires** sont abordés dans le chapitre 12 où leurs principales **caractéristiques structurales** et **fonctionnelles** sont traitées. Ces structures permettent les ***échanges gazeux entre l'organisme et son environnement, assurant l'approvisionnement en dioxygène et l'évacuation du dioxyde de carbone*** (déchet métabolique) ; c'est ce qu'on appelle la **respiration**. Nous allons nous intéresser à l'**organisation** des échangeurs au travers de l'étude d'**échantillons concrets** et de **clichés** en lien avec la réalisation de cette fonction.

Le programme limite l'étude à deux exemples principaux :
- L'**appareil trachéen** des **Insectes** surtout étudié au travers de l'exemple du **Criquet**
- L'**appareil pulmonaire** des **Mammifères** surtout étudié au travers de l'exemple de la **Souris**

Ce TP implique de revoir les **TP de la partie A** relatifs à ces organismes (**TP A6 sur le Criquet** et **TP A10 sur la Souris**)

On rappelle que, dans les deux cas, il s'agit d'**appareils respiratoires** qui fonctionnent en **milieu aérien**, ce qui explique diverses **adaptations** constatées en cours et qui seront illustrées ici.

Même lorsqu'ils vivent en **milieu aquatique**, les **Mammifères** (ex. Cétacés, Phoques…) ou les **Insectes adultes** (ex. Punaises aquatiques, Dytiques…) doivent régulièrement remonter à la **surface** et **renouveler l'air** qu'ils respirent.

Comment l'organisation des échangeurs respiratoires des Insectes (trachées) et des Mammifères (poumons) permet-elle la réalisation des échanges gazeux respiratoires en milieu aérien ?

I. Étude pratique de l'appareil trachéen des Insectes

A. Localisation et organisation de l'appareil trachéen du Criquet

Revoir **TP A6 (Criquet)**

Le **réseau de trachées** constituant l'appareil respiratoire du criquet est **métamérisé**. Il est ouvert sur l'extérieur au niveau des **stigmates**. On dénombre 10 paires de stigmates disposées sur les 2 derniers métamères thoraciques et les 8 premiers métamères abdominaux.
À partir des orifices stigmatiques, l'air passe dans des troncs trachéens longitudinaux dorsal et ventral qui se ramifient vers tous les organes. Au fur et à mesure des ramifications, les trachées diminuent de diamètre. Des **sacs aériens**, disposés dans tout le système trachéen participent à la ventilation et augmentent le volume des trachées.

Texte d'après SEGARRA *et al. (2015)*

- La **dissection du Criquet** a été **réalisée** lors du TP A6 : nous vous invitons à **revoir** les informations qui s'y trouvent, notamment pour **localiser** les **stigmates**, les **trachées** et les **sacs aériens** (figures 1-2). [*À compléter par l'étudiant*]

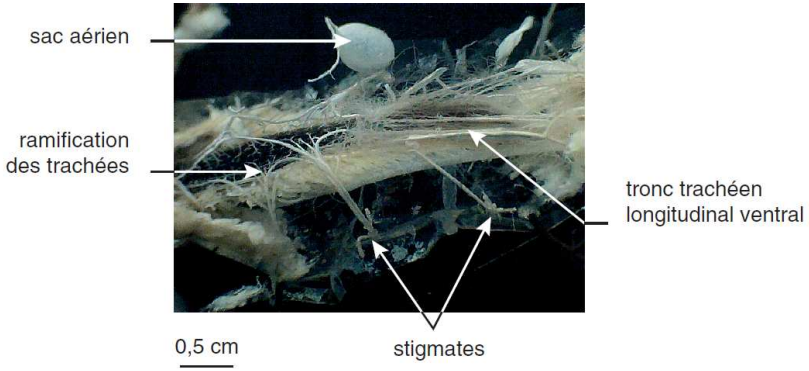

FIGURE 1. Organisation du système trachéen dans la région abdominale après dissection (loupe binoculaire). D'après SEGARRA *et al.* (2015).



FIGURE 2. Localisation des stigmates (profil gauche). D'après HEUSSER & DUPUY (2015).

B. Organisation microscopique des trachées

Revoir **TP A6 (Criquet)**

Chaque trachée est délimitée par un **épithélium simple** (épiderme) sécrétant une cuticule. La partie cuticulaire tournée vers la lumière présente des épaississements en anneaux ou spirale : des **ténidies** qui maintiennent les tubes béants.
À proximité des cellules consommatrices, les trachées se subdivisent en **trachéoles** au sein de cellules trachéolaires. Les trachéoles recouvrent les organes et s'insinuent entre les cellules consommatrices. La diffusion du dioxygène a lieu au niveau des trachéoles.

Les insectes disposent d'un appareil respiratoire particulier : le réseau trachéen. Il est caractérisé par l'apport direct de l'air contenant le dioxygène aux tissus via un réseau de conduits trachéens. L'invagination de la surface respiratoire constitue une adaptation à la vie en milieu terrestre.

Texte d'après SEGARRA *et al. (2015)*

Comment l'étude microscopique de l'appareil trachéen des Insectes permet-elle de comprendre son organisation ?

Activité 1. Étude microscopique des trachées d'Insectes

Savoirs à construire	Organisation microscopique de l'appareil trachéen des Insectes

	Capacité ou attitude visée	Évaluation
Savoir-faire sollicités	Maîtriser un outil, un geste technique, un logiciel… ➢ Microscope	
	Analyser, observer et raisonner	

Méthodes d'étude possibles

1. **Dissection du Criquet** et **montage** entre lame et lamelles de **trachées** ensuite **observées** au microscopique optique : revoir le TP A6.
2. **Observation microscopique** de **préparations du commerce**.
3. Étude de **clichés** au **microscope optique** et au **microscope électronique**.

Pistes de réflexion et d'exploitation

- ***Complétez*** *les figures 3-8.*

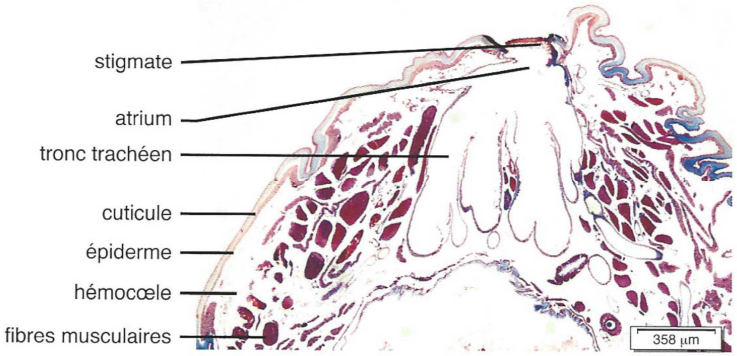

FIGURE 3. Coupe longitudinale de segment abdominal au niveau d'un stigmate (MO).
D'après HEUSSER & DUPUY (2015).

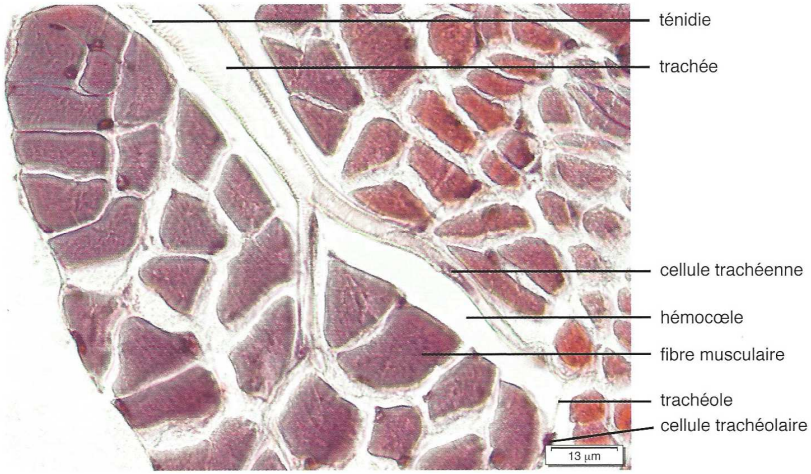

FIGURE 4. Coupe longitudinale de trachée de Grillon (MO).
D'après HEUSSER & DUPUY (2015).

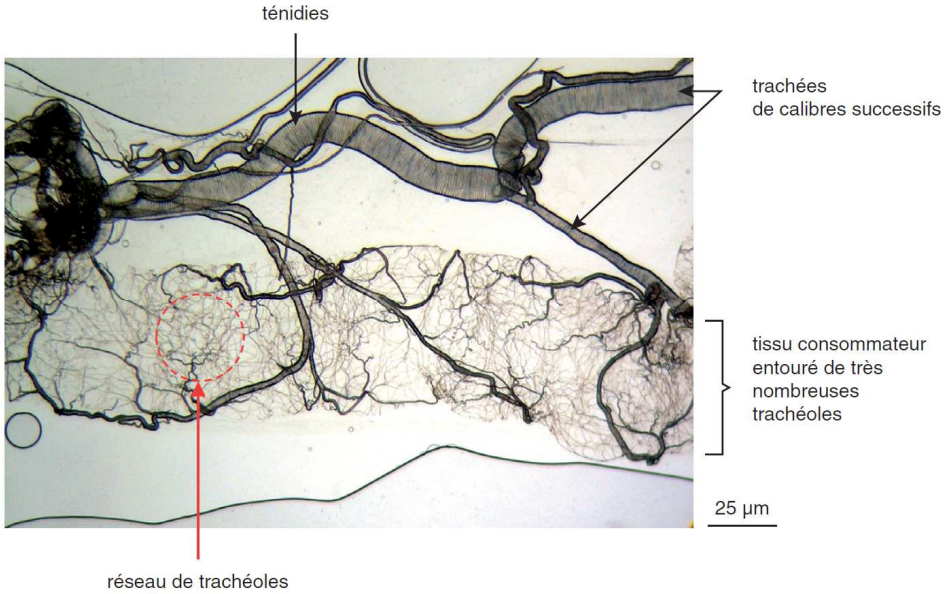

FIGURE 5. Montage d'une portion d'appareil trachéen monté après dissection (MO).
D'après SEGARRA *et al.* (2015).

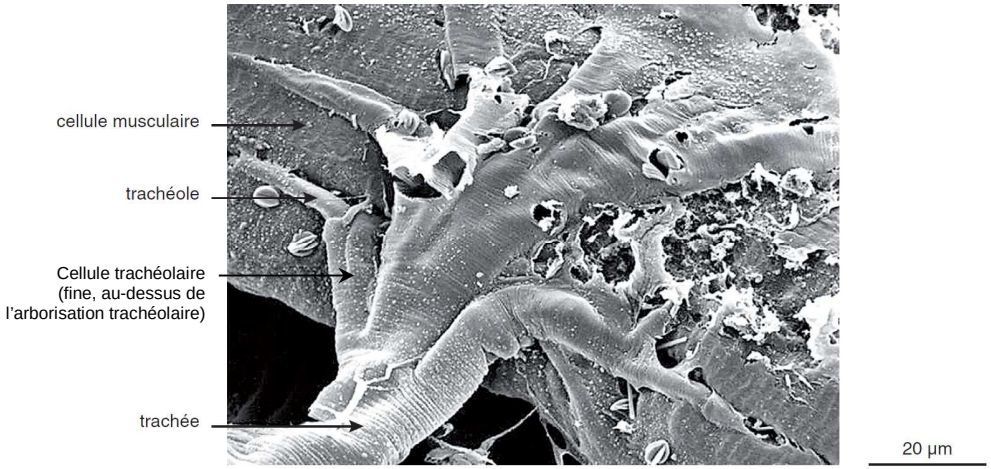

FIGURE 6. Système trachéen au niveau d'une cellule musculaire de Sauterelle (MEB).
D'après SEGARRA *et al.* (2015). Cliché de J.-C. MAINA.



FIGURE 7. Système trachéen au niveau d'une cellule musculaire de Sauterelle (MET).
D'après SEGARRA *et al.* (2015). Cliché de J.-C. MAINA.

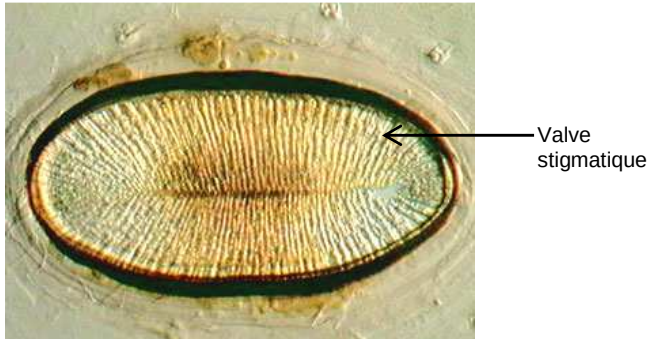

FIGURE 8. Stigmate fermé monté entre et lamelle et montrant les deux valves (MO).
http://micro.magnet.fsu.edu/optics/olympusmicd/galleries/oblique/insectspiracle.html (consultation janvier 2016). Taille et espèce d'origine non précisées.

II. Étude pratique de l'appareil pulmonaire des Mammifères

A. Rappels sur l'organisation histologique de l'appareil respiratoire

- Texte scanné : d'après SEGARRA *et al.* (2015)

L'appareil respiratoire des mammifères comprend un **système de conduction**, les **voies aériennes**, et une **surface d'échanges** des gaz respiratoires entre le sang et l'atmosphère, les **poumons**.
L'étude d'une coupe histologique des poumons permet d'observer la partie intra-pulmonaire des voies respiratoires (bronches intra-pulmonaires et bronchioles) et la zone respiratoire constituée du parenchyme pulmonaire (bronchioles respiratoires, canaux et sacs alvéolaires).

Les voies aériennes

Les bronches intra-pulmonaires se reconnaissent à leur paroi épaisse contenant une charpente cartilagineuse. Les **bronchioles** sont **dépourvues de cartilage**. De la lumière de la bronchiole vers la périphérie, on repère successivement un **épithélium cylindrique**, **cilié**, du tissu conjonctif, une couche de muscles lisses, et une adventice, constituée de tissu conjonctif en contact avec le parenchyme pulmonaire.
Les bronchioles terminales sont les plus petites voies aériennes. Leur lumière est bordée d'un épithélium simple comprenant quelques cellules ciliées. Le tissu conjonctif et les muscles lisses de la paroi sont très réduits.

Le parenchyme pulmonaire

Chaque bronchiole terminale se divise en branches plus courtes et à paroi mince, appelées bronchioles respiratoires car leur paroi contient un petit nombre d'alvéoles individualisées. Les bronchioles respiratoires se divisent en canaux alvéolaires qui s'ouvrent dans de nombreuses alvéoles.
Les alvéoles sont séparées les unes des autres par des **cloisons inter-alvéolaires très vascularisées**. Celles-ci sont constituées d'un **épithélium simple** en contact avec l'air alvéolaire, constitué de cellules aplaties de deux types (pneumocytes I et II) qu'il n'est pas possible de distinguer aux grossissements utilisés. Du tissu conjonctif constitue une fine couche de soutien sous l'épithélium et entoure les vaisseaux sanguins de la cloison inter-alvéolaire.

La vascularisation pulmonaire

Les artères pulmonaires, amenant le sang désoxygéné en provenance du ventricule cardiaque droit, se divisent tout en restant parallèles au réseau bronchique pour former les capillaires pulmonaires qui entourent les alvéoles. Les **capillaires pulmonaires forment un réseau très dense**. Les veines pulmonaires, vaisseaux à parois très minces, ramènent le sang oxygéné à l'oreillette gauche du cœur.

Les poumons des mammifères sont des organes spécialisés dans les échanges gazeux respiratoires en milieu terrestre. L'air parvient au poumon après un trajet dans les voies aériennes au cours duquel il est filtré, réchauffé et humidifié. La surface d'échanges respiratoires est ainsi protégée car internalisée.
Les échanges gazeux respiratoires se font au niveau de la barrière alvéolo-capillaire, très vaste, fine et richement irriguée.

B. Localisation et organisation de l'appareil pulmonaire de Souris

- Revoir le cours sur la respiration (chapitre 12) et le TP A10 sur la Souris.
- Rappel à la figure 9 [*à compléter par l'étudiant en encadrant les éléments appartenant à l'appareil respiratoire*].

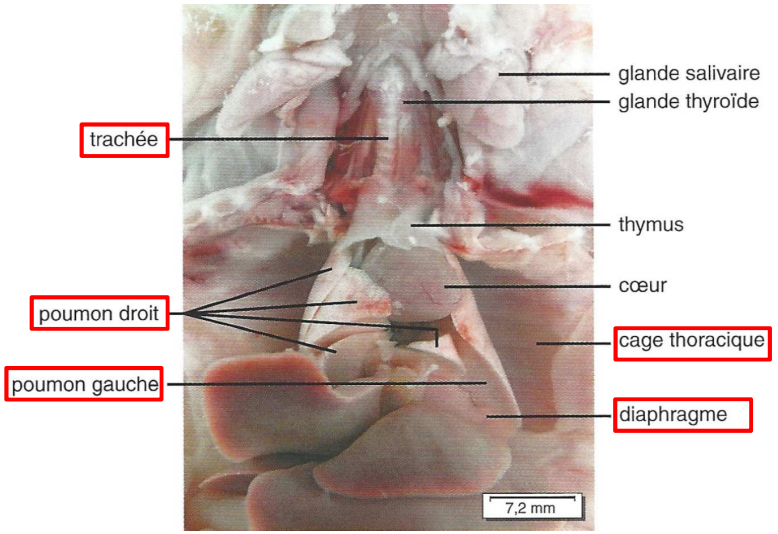

FIGURE 9. Appareil respiratoire d'une Souris disséquée, vue ventrale (loupe binoculaire).
D'après HEUSSER & DUPUY (2015).

D'après SEGARRA et al. (2015)

C. Étude microscopique de l'appareil pulmonaire de Mammifères

Comment l'étude microscopique de l'appareil pulmonaire des Mammifères permet-elle de comprendre son organisation ?

Activité 2. Étude microscopique des poumons de Mammifères

Savoirs à construire	Organisation microscopique de l'appareil pulmonaire des Mammifères

	Capacité ou attitude visée	Évaluation
Savoir-faire sollicités	Maîtriser un outil, un geste technique, un logiciel… ➢ Microscope	
	Analyser, observer et raisonner	

Méthodes d'étude possibles

[1. **Dissection de la Souris** pour localiser les structures : revoir le TP A10.]
2. **Observation microscopique** de **préparations du commerce**.
3. Étude de **clichés** au **microscope optique** et au **microscope électronique**.

Pistes de réflexion et d'exploitation

- ***Complétez*** *les figures 10-19.*

1. Vue d'ensemble du tissu pulmonaire

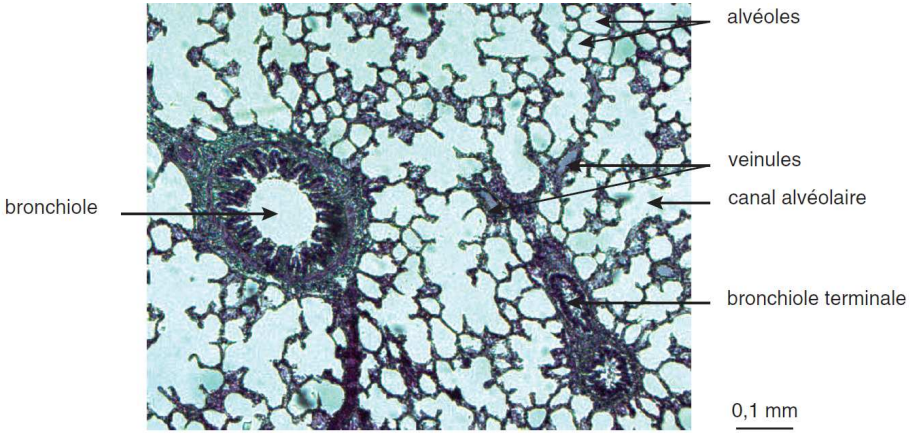

FIGURE 10. Tissu pulmonaire de Rat (MO). D'après SEGARRA *et al.* (2015).

2. Étude de la trachée

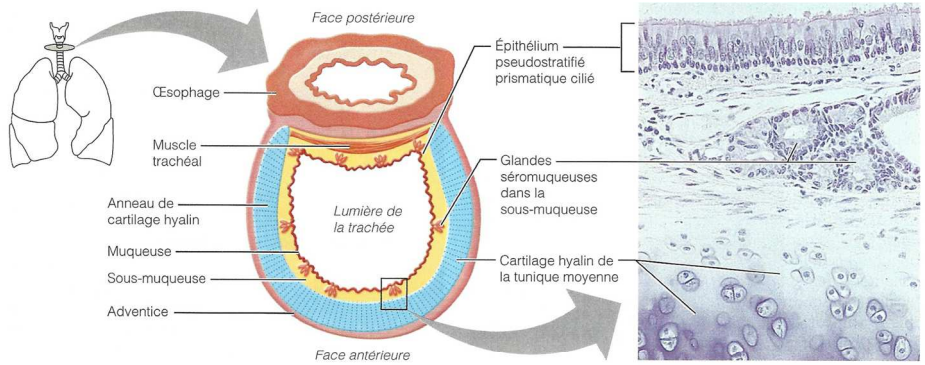

Composition histologique de la paroi de la trachée. (a) Coupe transversale montrant la situation de la trachée par rapport à l'œsophage, la situation des anneaux de cartilage hyalin et le muscle trachéal reliant les bords libres des anneaux. **(b)** Photomicrographie d'une partie de la paroi de la trachée en coupe transversale (225 ×). **(c)** Micrographie au microscope électronique à balayage montrant les cils de la trachée (13 500 ×). Les cils sont les filaments de couleur jaune qui ressemblent à des touffes d'algues. Des cellules caliciformes sécrétant du mucus et dotées de courtes microvillosités (en orangé) sont disséminées entre les cellules ciliées.

FIGURE 11. La trachée des Mammifères : organisation générale. D'après MARIEB (2005).

Le point sur l'organisation de la trachée : les tuniques en partant de la lumière

[Attention, les limites du vocabulaire varient selon les auteurs !]

MUQUEUSE

- Couche de ***cellules épithéliales prismatiques pourvues d'une ciliature permettant l'évacuation du mucus ayant piégé les suspensions***, les **cellules ciliées** [de type clairement **prismatique**], et de **cellules muqueuses** [de type davantage **cubique**] sans ciliature et ***sécrétrices d'une partie du mucus trachéal***. On peut nommer cet épithélium : **épithélium respiratoire**.

* On les appelle **cellules caliciformes** car elles sont en **forme de « calice »**

- *L'**épithélium** est de type **pseudostratifié** (une seule couche de cellules mais les noyaux ne sont pas forcément au même niveau).*
- Une partie non négligeable des auteurs inclut la **couche superficielle de tissu conjonctif lâche dépourvue de glandes séreuses** – qu'ils nomment ***lamina propria*** ou **chorion** – dans la muqueuse ; *pour d'autres au contraire, cette couche est présentée comme **intégrée à la sous-muqueuse**…* Un peu pénible, cette instabilité terminologique ☹
- *On trouvera aussi, comme dans tout tissu conjonctif, des **vaisseaux sanguins** mais aussi la présence plus sporadique de **cellules immunitaires** (peu visibles), de **tissu nerveux** (peu visible aussi)…*

SOUS-MUQUEUSE

Synonyme de **chorion** ou ***lamina propria*** pour **certains auteurs** (*qui réduisent alors la muqueuse à l'épithélium cilié*)

- La sous-muqueuse est fondamentalement une **couche de tissu conjonctif lâche (fibroblastes + matrice riche en élastine)** et **dense** (**fibroblastes** + **matrice riche en collagène**).
- *Le **tissu conjonctif lâche** assure **l'élasticité de l'organe lors des flux ventilatoires**.*
- *La partie du **tissu conjonctif dense** présent **au contact du cartilage** se nomme **périchondre**.*
- *Le **tissu conjonctif dense** assure **l'ancrage du cartilage sur les tissus plus externes de la trachée**.*

On y trouve en outre :

- Des **vaisseaux sanguins** qui permettent notamment la **nutrition des tissus**.
- Des **cellules nerveuses**, des **cellules immunitaires**… souvent peu visibles.
- Des **glandes trachéales**, ***massifs acineux de cellules cubiques qui produisent l'essentiel du mucus trachéal.*** Le mucus produit est évacué jusqu'à la lumière de la trachée par de fins **canalicules**.
- Du **tissu adipeux** qui constitue une **réserve de ressources énergétiques**, quoiqu'il ne soit pas toujours présent.
- *Le tissu adipeux se reconnaît à ses **adipocytes**, cellules **massives**, **arrondies**, de **taille souvent supérieure aux cellules alentour** et regroupées en **amas** ; en l'absence de coloration spécifique des lipides, l'intérieur comprend essentiellement une volumineuse **zone décolorée** qui correspond aux lipides.*
- Des **muscles lisses** ou plutôt un **muscle lisse (muscle trachéal)** présent au niveau de l'**interruption** de l'anneau cartilagineux et qui participe à l'**accommodation** du diamètre de l'organe lors des **mouvements ventilatoires**.
- *Il semble qu'il n'y ait pas de vraie musculeuse continue dans la paroi trachéale ; exception faite du **muscle trachéal** dans l'interruption cartilagineuse, les **myocytes lisses** semblent assez **rares** dans le reste de l'organe voire ne sont pas cités par les auteurs.*
- ***La part des muscles lisses augmente à mesure que l'on va vers des ramifications de rang inférieur (bronches, bronchioles…).***

ANNEAU CARTILAGINEUX en fer à cheval : uniquement les gros conduits

- Le **cartilage** comprend ***une matrice extracellulaire hyaline et des lacunes comprenant un ou plusieurs chondrocytes qui sécrètent cette matrice***.

ADVENTICE

- Essentiellement du **tissu conjonctif**, parfois aussi du **tissu adipeux**. Là encore, il permet d'accommoder l'organe aux **mouvements ventilatoires**.

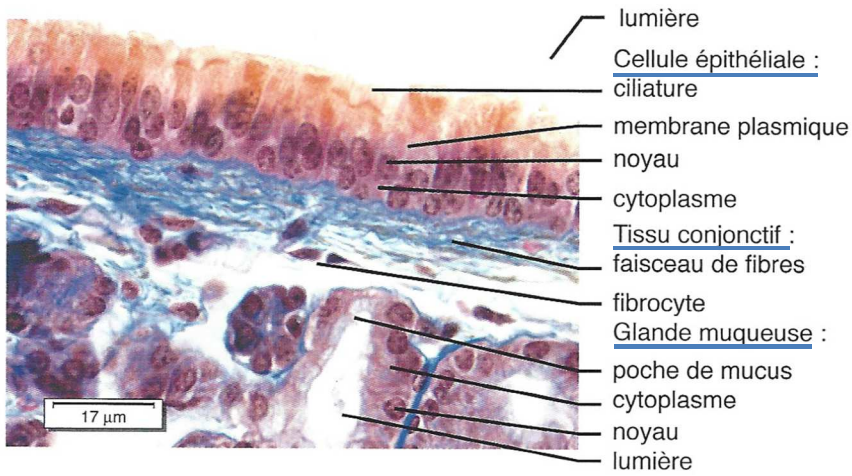

FIGURE 12. Coupe transversale de trachée d'un Mammifère (MO) au niveau externe.
D'après HEUSSER & DUPUY (2015).

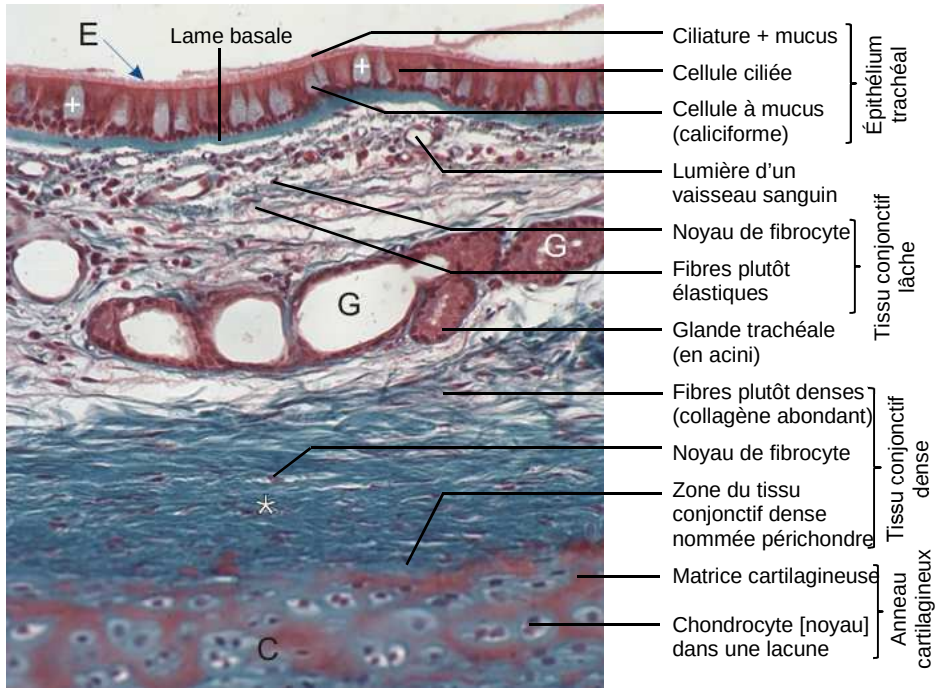

FIGURE 13. Coupe transversale de trachée de Singe (MO) [adventice non montrée].
Cliché Y. CLERMONT, M. LALLI & Z. BENCSATH-MAKKAI, *Atlas d'histologie en microscopie optique*, en ligne : http://audilab.bmed.mcgill.ca/HA/html/HAintro_F.html (consultation janvier 2016)

Épithélium trachéal. Hamster. Microscopie électronique. × 7 782.

L'épithélium trachéal du hamster contient des **cellules caliciformes** (GC) sécrétant du mucus et des **cellules prismatiques ciliées** (CC) dont les cils (*flèches*) sont visibles dans la lumière. Notez que ces deux types cellulaires ont un **appareil de Golgi** (GA) bien développé et que les cellules à mucus possèdent un **réticulum endoplasmique granulaire** (RER) abondant. (Avec l'aimable autorisation du Dr E. McDowell).

ENCADRÉ Bronche. Homme. Microscopie électronique. × 7 782.

L'apex d'une cellule épithéliale ciliée possède à la fois des **cils** (C) et des microvillosités (*flèche*). (Avec l'aimable autorisation du Dr E. McDowell).

LÉGENDE

C	cils	GA	appareil de Golgi	RER	réticulum endoplasmique granulaire
CC	cellule ciliée	GC	cellule caliciforme = cellule muqueuse		

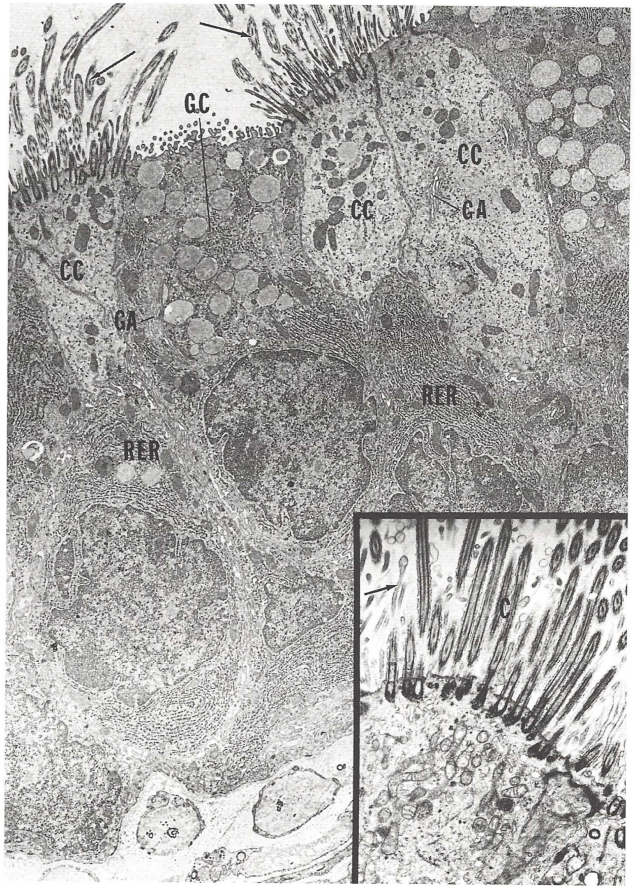

FIGURE 14. Épithélium de la trachée (MET).
D'après HIATT & GARTNER (2012).

3. Étude des bronches et bronchioles

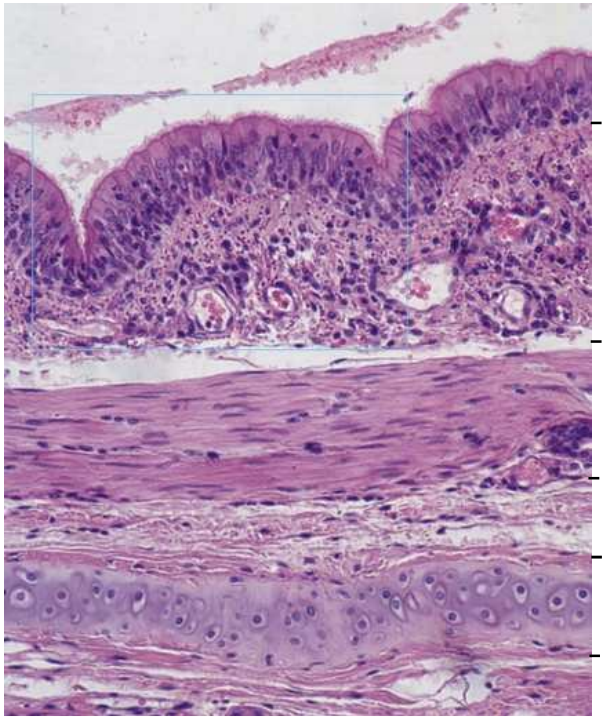

FIGURE 15. Bronche de Rat (MO).
Cliché Y. CLERMONT, M. LALLI & Z. BENCSATH-MAKKAI, *Atlas d'histologie en microscopie optique*, en ligne : http://audilab.bmed.mcgill.ca/HA/html/HAintro_F.html (consultation janvier 2016)

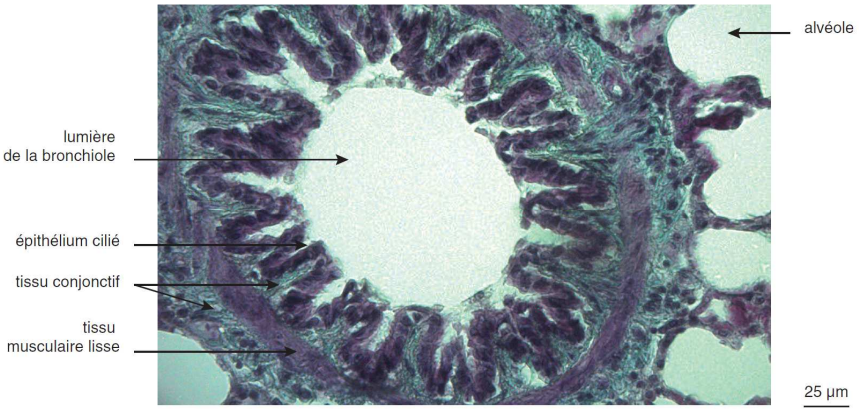

FIGURE 16. Bronchiole de Rat (MO). D'après SEGARRA *et al.* (2015).

L'essentiel sur l'organisation des bronches et bronchioles : les tuniques en partant de la lumière

MUQUEUSE

- On retrouve l'**épithélium respiratoire** comprenant des **cellules ciliées** et des **cellules muqueuses**
  - ➢ *Les cellules muqueuses sont des **cellules de CLARA** dans les **bronchioles**, les sécrétions produites étant un peu différentes de celles des cellules caliciformes en lien avec le plus faible diamètre des conduits qui suppose un **mucus plus fluide**, s'écoulant plus facilement et **ne coagulant pas** dans les conduits.*
- On retrouve la ***lamina propria*** ou **chorion** mais avec une **épaisseur plus faible** ; toujours essentiellement de la **matrice**, des **fibrocytes**, des **vaisseaux**…
  - ➢ *On note que la structure de la **muqueuse (au sens large : épithélium + lamina propria)** dessine des villosités qui favorisent sans doute la **fixation des poussières en suspension** sur les **parois muqueuses des conduits**, **protégeant** ainsi les **alvéoles** situées au bout des conduits.*

MUSCULEUSE

- = ***Couche continue de cellules musculaires lisses*** qui ici a pour fonction de **contrôler la résistance des conduits au passage de l'air**, ce qui peut intervenir dans le **contrôle** plus global de la **ventilation**.
  - ➢ *Le **muscle lisse** se reconnaît à ses **cellules plutôt jointives** et **allongées** et à ses **noyaux** souvent très **aplatis**.*

SOUS-MUQUEUSE

- Elle est plutôt **réduite** et les **glandes muqueuses** tendent à **se raréfier** rapidement. Le **mucus bronchiolaire** est ainsi essentiellement produit par les **cellules muqueuses épithéliales**.

ANNEAU CARTILAGINEUX en fer à cheval [+ périchondre]

- Ils se **raréfient** dans les **bronches** et **disparaissent** dans les **bronchioles**.

ADVENTICE

- **Tissu conjonctif** plutôt **lâche**.

4. Étude du parenchyme pulmonaire

L'essentiel sur la paroi alvéolaire

On y trouve surtout :

- Des **cellules épithéliales** (sous forme d'un **épithélium simple**) : les **pneumocytes I** (***cellules pavimenteuses extrêmement fines, à noyau aplati, au niveau desquelles se fait l'essentiel de la diffusion des gaz***) et les **pneumocytes II** (***cellules cubiques productrices du surfactant pulmonaire, un composé essentiellement lipidique mais aussi protéique qui agit comme tensio-actif dans les alvéoles et évite leur collapsus***).
- Des **vaisseaux sanguins**, essentiellement de **fins capillaires (limités par une seule couche endothéliale)** où circule le **sang** avec lequel s'effectuent les **échanges gazeux**. On observe aussi des **petites veines** et **artères** : le **poumon** est un **organe fortement vascularisé**.
- Du **tissu conjonctif** (**matrice et fibroblastes**) qui laissent passer les **gaz respiratoires**.
- Des **cellules immunitaires**, essentiellement des **macrophages** qui sont intégrés à la **paroi alvéolaire**.
  - ➢ *On trouve aussi des **cellules immunitaires libres dans les alvéoles qui « captent » les pathogènes et suspensions qui n'auraient pas été arrêtés par le mucus des conduits** ; on les appelle parfois « **cellules à poussières** ».*

Remarque : la **barrière alvéolo-capillaire** (***ensemble des « couches » que traversent les gaz entre l'air alvéolaire et le sang***) est souvent **bien inférieure à 1 µm**, ce qui **favorise** nettement la **diffusion des gaz**.

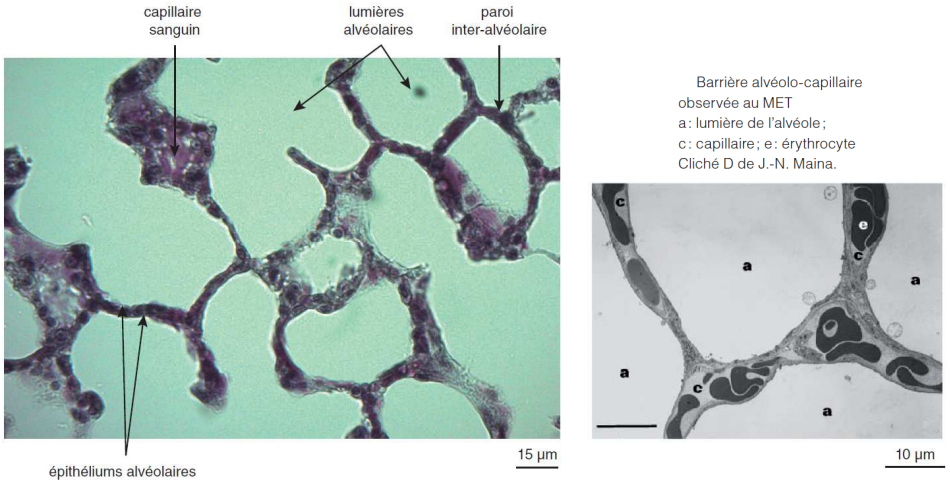

FIGURE 17. Parenchyme pulmonaire de Rat (MO et MET). D'après SEGARRA *et al.* (2015).

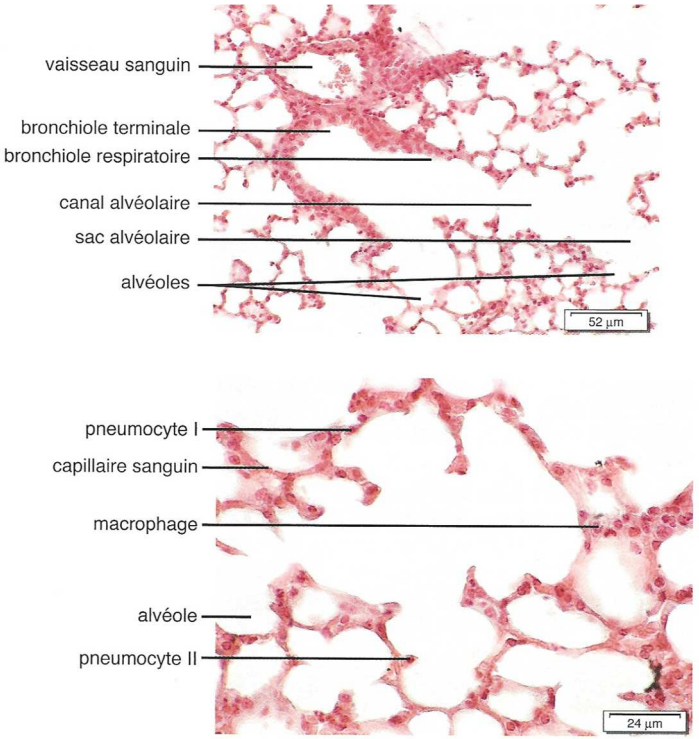

FIGURE 18. Parenchyme pulmonaire de Souris (MO). D'après HEUSSER & DUPUY (2015).

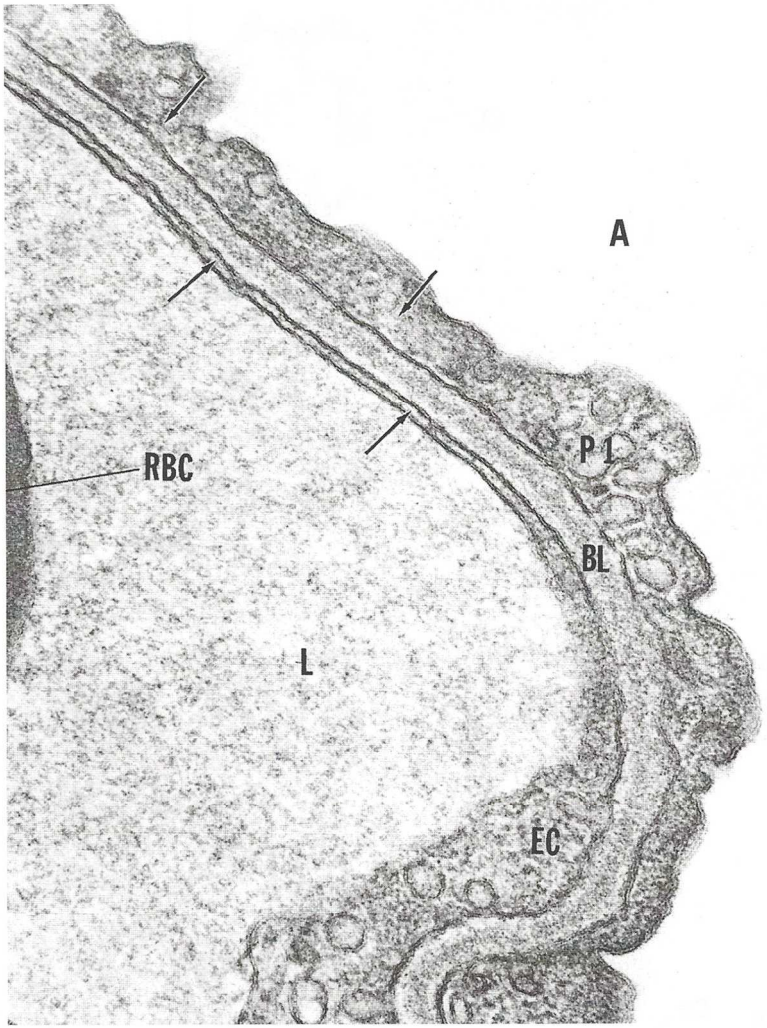

Barrière alvéolo-capillaire. Chien. Microscopie électronique. × 85 500.

La barrière alvéolo-capillaire est composée de **cellules endothéliales** (EC) très aplaties et de **pneumocytes de type I** (P1) séparés par une **membrane basale** (BL). Notez que le cytoplasme (*flèches*) de ces deux types cellulaires est très réduit, comme le montre la proximité de leurs membranes plasmiques. L'**espace aérien alvéolaire** (A) est vide, alors que la **lumière** (L) capillaire contient un **globule rouge** (RBC), dont une partie est visible ici. (D'après DeFouw D. Vesicle numerical densities and cellular attenuation : comparisons between endothelium and epithelium of the alvolar septa in normal dog lungs. *Anat Rec* 1984 ; 209 : 77-84).

FIGURE 19. Barrière alvéolo-capillaire (MET). D'après HIATT & GARTNER (2012).

Complément : planches dessinées de la structure pulmonaire

Source : Y. CLERMONT, M. LALLI & Z. BENCSATH-MAKKAI, *Atlas d'histologie en microscopie optique*, en ligne : http://audilab.bmed.mcgill.ca/HA/html/HAintro_F.html (consultation janvier 2016)

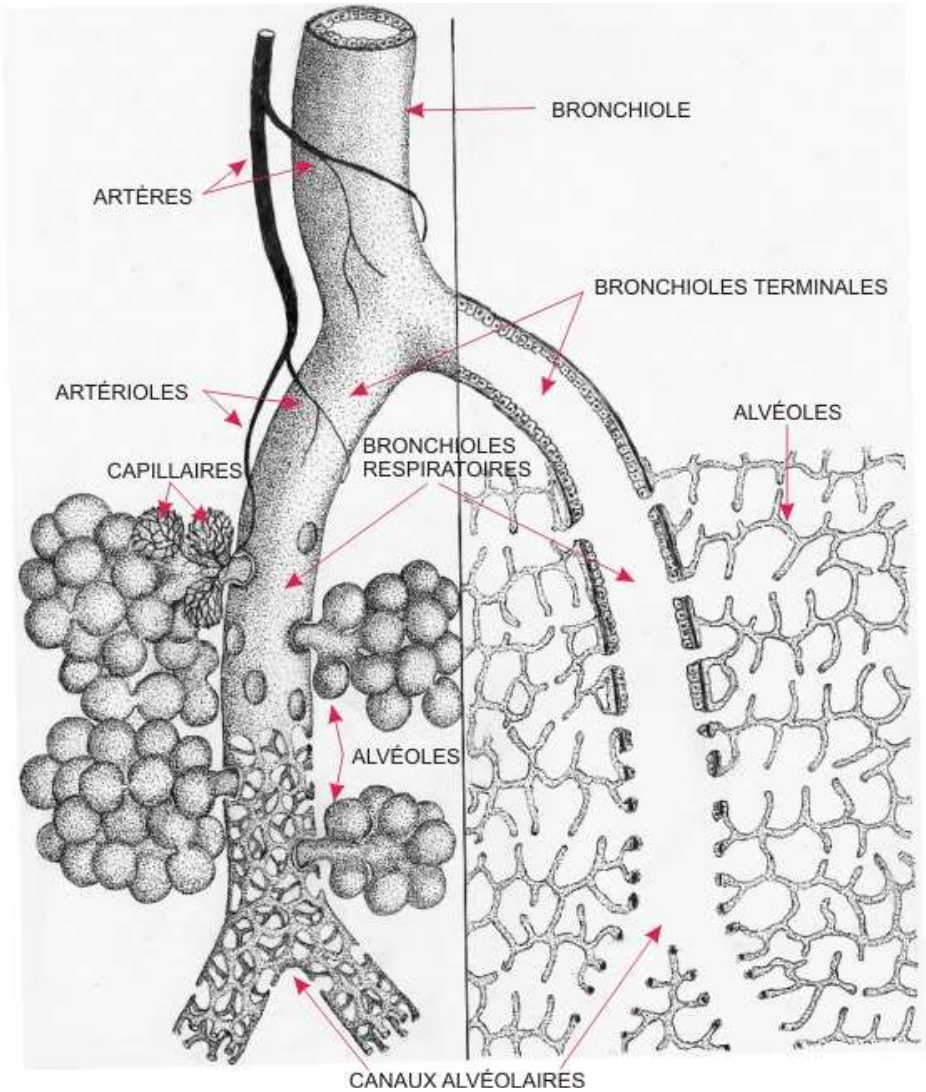

FIGURE 20. Branches terminales de l'arbre respiratoire.

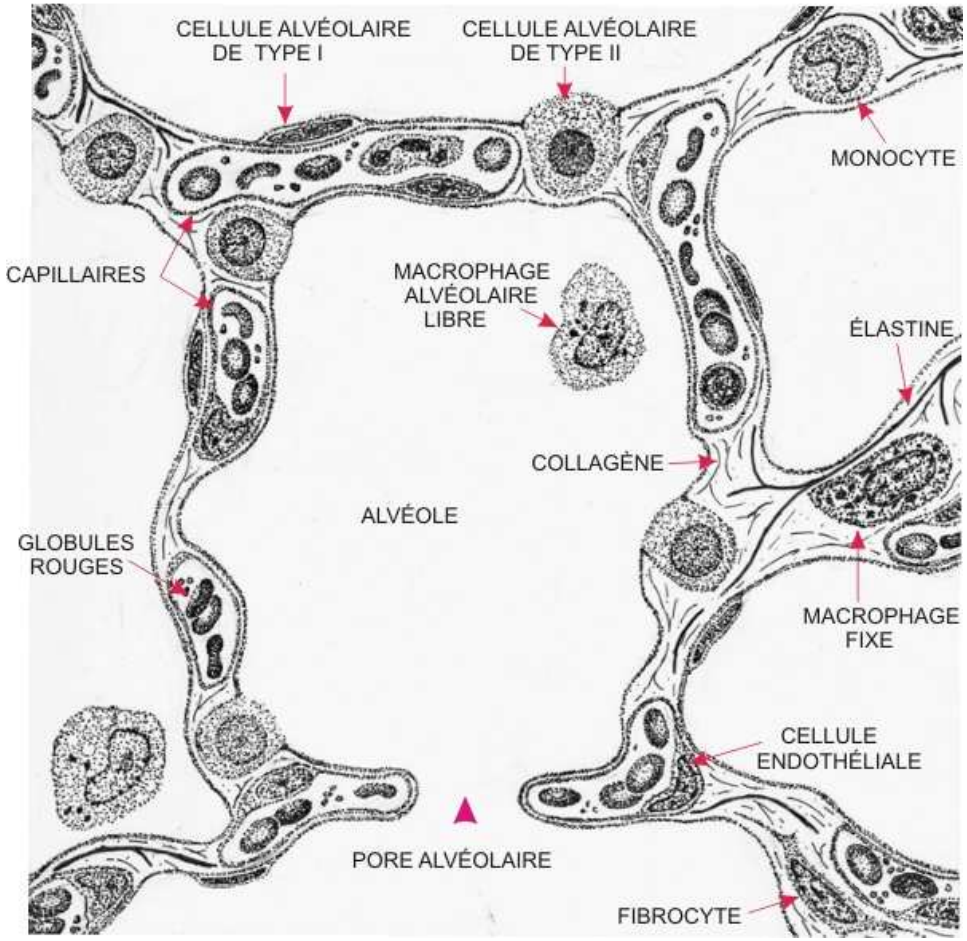

FIGURE 21. Organisation d'une alvéole et de sa paroi.

Références

ALBERTS, B., A. JOHNSON, J. LEWIS, M. RAFF, K. ROBERTS & P. WALTER (2004). *Biologie moléculaire de la cellule. Quatrième édition.* Traduction de la quatrième édition américaine (2002) par F. LE SUEUR-ALMOSNI. Flammarion, Paris. Première édition américaine 1983 (1986 1e édition française).

BERTHET, J. (2006). *Dictionnaire de Biologie.* De Boeck Université, Bruxelles (Belgique).

BOUJARD, D. (dir). B. ANSELME, C. CULLIN & CÉLINE RAGUÉNÈS-NICOL (2015). *Biologie cellulaire et moléculaire. Tout le cours en fiches. Licence. PACES. CAPES.* 2e édition (1e édition 2012), Dunod, Paris.

BREUIL, M. (2007). *Biologie 1re année BCPST-véto*. Tec & Doc, Lavoisier, Paris.

BREUIL, M. (2009). *Biologie 2e année BCPST-véto.* Tec & Doc, Lavoisier, Paris.

CAMPBELL, N. A. & J. B. REECE (2004). *Biologie*. De Boeck Université, Bruxelles, 2e édition (1e édition 1995).

[CAMPBELL, N. A.], J. B. REECE, L. A. URY, M. L. CAIN, S. A. WASSERAMN, P. V. MINORSKY, R. B. JACKSON (2012). *Campbell Biologie.* Adaptation française J. FAUCHER & R. LACHAÎNE. Pearson, Paris (4e edition).

DENŒUD, J., T. FERROIR, O. GUIPPONI, H. MOREAU, M. PAULHIAC-PISON, M.-L. PONS & F. TEJEDOR (2011). *Biologie-Géologie BCPST-véto 2e année.* Tec & Doc, Lavoisier, Paris.

DENŒUD, J., C. GODINOT, O. GUIPPONI, H. MOREAU, M. PAULHIAC-PISON & F. TEJEDOR (2013). *Biologie-Géologie BCPST-véto 1e année.* Tec & Doc, Lavoisier, Paris.

DENŒUD, J., C. GODINOT, O. GUIPPONI, H. MOREAU, M. PAULHIAC-PISON, M.-L. PONS & F. TEJEDOR (2014). *Biologie-Géologie BCPST-véto 2e année.* Tec & Doc, Lavoisier, Paris.

GODINOT, C., H. MOREAU, M. PAULHIAC-PISON & F. TEJEDOR (2010). *Biologie-Géologie 1re année BCPST-véto*. Tec & Doc, Lavoisier, Paris.

HEUSSER, S. & H.-G. DUPUY (2015). *Atlas de biologie animale.* Dunod, Paris.

HIATT, J. & L. P. GARTNER (2012). *Atlas en couleurs d'histologie*. Traduction de la 5e édition américaine par J.-F. Bernar=udin, A. Fajac & R. Lacave, Pradel (Wolters Kluwer France), Rueil-Malmaison.

LAFON, C. (2003). *La biologie autrement. 100 questions de synthèse.* Ellipses, Paris.

LATRUFFE, N. (dir.), F. BLEICHER-BARDETTI & J. VAMECQ (2014). *Biochimie. Tout le cours en fiches. Licence. PACES-UE1. CAPES.* Dunod, Paris.

LULLMANN-RAUCH, R. (2008). *Histologie*. Traduit de l'allemand par P. SPRUMONT. De Boeck, Bruxelles.

MORÈRE, J.-L., R. PUJOL (coord.), J.-C. CALLEN, L. CHESNOY, J.-P. DUPONT, A.-M. GIBERT-TANGAPREGASSOM, G. RICOU, N. TOUZET (dir.) et colloborateurs (2003). *Dictionnaire raisonné de Biologie.* Frison-Roche, Paris.

PEYCRU, P. (dir.), J.-F. FOGELGESANG, D. GRANDPERRIN, B. AUGÈRE, J.-C. BAEHR, C. PERRIER, J.-M. DUPIN & C. VAN DER REST (2010*a*). *Biologie tout-en-un BCPST 1re année.* Dunod, Paris, 2e édition (2009), réimpression corrigée (2010) (1e édition 2006).

PEYCRU, P. (dir.), J.-C. BAEHR, F. CARIOU, D. GRANDPERRIN, C. PERRIER, J.-F. FOGELGESANG & J.-M. DUPIN (2010*b*). *Biologie tout-en-un BCPST 2e année.* Dunod, Paris, 2e édition (1e édition 2007).

PEYCRU, P., D. GRANDPERRIN, C. PERRIER (dir.), B. AUGÈRE, T. DARRIBÈRE, J.-M. DUPIN, C. ESCUYER J.-F. FOGELGESANG, & C. VAN DER REST (2013). *Biologie tout-en-un BCPST 1re année.* Dunod, Paris, 3e édition (1e édition 2006).

PEYCRU, P., D. GRANDPERRIN, C. PERRIER (dir.), B. AUGÈRE, J.-F. BEAUX, F. CARIOU, P. CARRÈRE, T. DARRIBÈRE, J.-M. DUPIN, C. ESCUYER, J.-F. FOGELGESANG, S. MAURY, É. QUÉINNEC, E. SALGUEIRO & C. VAN DER REST (2014). *Biologie tout-en-un BCPST 2e année.* Dunod, Paris, 3e édition (1e édition 2007).

RAVEN, P. H., G. B. JOHNSON, J. B. LOSOS, S. S. SINGER (2007). *Biologie*. De Boeck, Bruxelles.

RICHARD, D. (dir.), P. CHEVALET, S. FOURNEL, N. GIRAUD, F. GROS, P. LAURENTI, F. PRADÈRE & T. SOUBAYA (2012). *Biologie. Tout le cours en fiches. Licence. CAPES. Prépas*. Dunod, Paris, 2e édition (1e édition 2010).

RICHARD, D. (dir.), P. CHEVALET, S. FOURNEL, N. GIRAUD, F. GROS, P. LAURENTI, F. PRADÈRE & T. SOUBAYA (2015). *Biologie. Tout le cours en fiches. Licence. CAPES. Prépas*. Dunod, Paris, 3e édition (1e édition 2010).

SEGARRA, J. (dir.), É. CHAUVET, C. COLSON-PROCH, M. HUILLE, M. LABROUSSE, F. LOUET, F. METZ & E. PIÈTRE (2014). *Biologie BCPST 1re année.* Ellipses, Paris.

SEGARRA, J. (dir.), G. BAILLY, O. CHASSAING, D. FAVRE, T. JEAN, F. METZ, C. MEUNIER & E. PIÈTRE (2015). *Biologie BCPST 2e année.* Ellipses, Paris.

Plan du TP

Objectifs : extraits du programme 1
Introduction 1

I. Étude pratique de l'appareil trachéen des Insectes 1
- *A. Localisation et organisation de l'appareil trachéen du Criquet 1*
- *B. Organisation microscopique des trachées 2*

II. Étude pratique de l'appareil pulmonaire des Mammifères 4
- *A. Rappels sur l'organisation histologique de l'appareil respiratoire 4*
- *B. Localisation et organisation de l'appareil pulmonaire de Souris 4*
- *C. Étude microscopique de l'appareil pulmonaire de Mammifères 4*
  1. Vue d'ensemble du tissu pulmonaire 5
  2. Étude de la trachée 5
  3. Étude des bronches et bronchioles 7
  4. Étude du parenchyme pulmonaire 7

Complément : planches dessinées de la structure pulmonaire 9

Références 10
Plan du TP 10

© Tanguy JEAN. Les textes et les figures originales sont la propriété de l'auteur. Les figures extraites d'autres sources restent évidemment la propriété des auteurs ou éditeurs originaux.
Document produit en janvier 2016 • Dernière actualisation : janvier 2017. Contact : Tanguy.Jean4@gmail.com
Adresse de téléchargement : http://tanguyjean.businesscatalyst.com/

Ces données sont placées sous licence *Creative Commons Attribution – Pas d'Utilisation commerciale 4.0 CC BY NC* qui autorise la reproduction et la diffusion du document, à condition d'en citer explicitement la source et de ne pas en faire d'utilisation commerciale.