



ENSEIGNEMENT DE BIOLOGIE • COURS

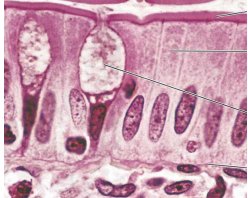
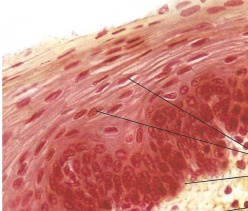
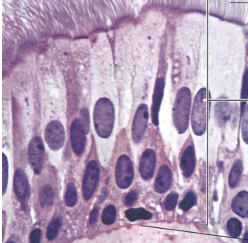


Complément 3


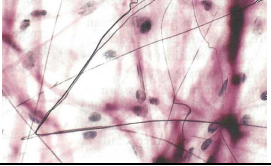
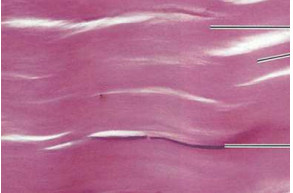
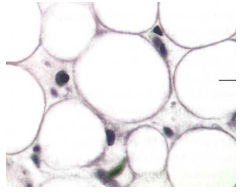
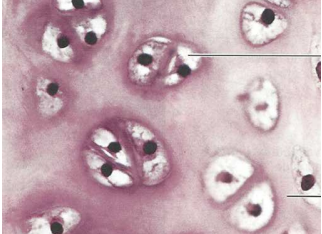
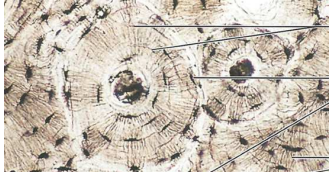
Fiche bilan d'histologie animale

Les tissus animaux [cas des Mammifères]

Source des images : MARIEB, E. N. & K. HOEHN (2015). *Anatomie et physiologie humaines*. Pearson, Montréal (Québec, Canada), 9^e édition américaine adaptée par L. MOUSSAKOVA & R. LACHAÎNE.

Tableau synthétique illustré des principaux types de tissus

Grande famille de tissus	Caractères principaux	Sous-catégorie de tissus	Caractères principaux	Fonctions fréquentes	Cliché
TISSU ÉPITHÉLIAL = ÉPITHÉLIUM	<p>- Cellules adjacentes, accolées (car reliées par des jonctions intercellulaires) [- Limites cellulaires souvent difficiles à voir]</p> <p>NB Présence possible de :</p> <ul style="list-style-type: none"> - Cils (mouvement / mise en mouvement du contenu d'une lumière) - Villosités (augmentation de la surface d'absorption) <p>NB Lien avec du tissu conjonctif : un épithélium s'ancre généralement sur une matrice extracellulaire qu'on appelle lame basale.</p> <p>Attention, toutes les matrices animales ne sont PAS des lames basales ! C'est le <u>seulement</u> le nom qu'on donne aux matrices sur lesquelles s'ancre un épithélium.</p>	a) Classification structurale basée sur le nombre de couches de cellules			
		Simple = unistratifié	- Une seule couche de cellules	<ul style="list-style-type: none"> - Limitation - Absorption - Filtration - Sécrétion 	
		Stratifié = pluristratifié	- Plusieurs couches de cellules	<ul style="list-style-type: none"> - Limitation - Protection - Sécrétion 	
		Pseudostratifié	- Une seule couche de cellules mais noyaux sur plusieurs niveaux, donnant une fausse impression de stratification	<i>Idem ép. simple</i>	
		b) Classification structurale basée sur la forme des cellules			
		Cubique	<ul style="list-style-type: none"> - Forme massive (ronde, carrée, trapézoïdale...) <p>NB Cas des cellules cubiques de forme trapézoïdale dont la face apicale converge vers une lumière = ACINUS</p> <p>NB « cubique » ne signifie pas en forme de cube en histologie... juste de forme « massive » !</p>	<ul style="list-style-type: none"> - Limitation / Protection - Souvent sécrétion (particulièrement si présence d'une lumière) 	
		Prismatique	- Cellules allongées (sens d'allongement perpendiculaire à celui de l'organe)	<ul style="list-style-type: none"> - Limitation / Protection - Absorption - Parfois sécrétion 	

			<p>Pavimenteux = Squameux</p> <ul style="list-style-type: none"> - Cellules aplaties (sens d'allongement parallèle à celui de l'organe) 	<ul style="list-style-type: none"> - Limitation / Protection 	
<p>TISSU CONJONCTIF AU SENS LARGE</p>	<ul style="list-style-type: none"> - Cellules éparses, séparées par un milieu hydraté plus ou moins fibreux nommé matrice extracellulaire <i>[- Limites cellulaires souvent difficiles à voir]</i> 	<p>Tissu conjonctif au sens strict > lâche = aréolaire</p>	<ul style="list-style-type: none"> - Noyaux souvent plus ou moins aplatiss correspondant à des fibroblastes = fibrocytes <i>NB « souvent » ne signifie pas « toujours » !!! Les noyaux peuvent être ovoïdes.</i> - Présence faible de fibres matricielles 	<ul style="list-style-type: none"> - Tissu de remplissage - Tissu de liaison 	
		<p>Tissu conjonctif au sens strict > dense</p>	<ul style="list-style-type: none"> - Noyaux souvent plus ou moins aplatiss correspondant à des fibroblastes = fibrocytes <i>NB « souvent » ne signifie pas « toujours » !!! Les noyaux peuvent être ovoïdes.</i> - Présence forte de fibres matricielles, souvent du collagène (mais on peut aussi trouver de l'élastine, ou autre) <i>NB : Le TC dense est dit RÉGULIER si les fibres sont globalement parallèles // IRRÉGULIER si les fibres ont une orientation variable</i> 	<ul style="list-style-type: none"> - Tissu de remplissage - Tissu de liaison 	
		<p>Tissu adipeux</p>	<ul style="list-style-type: none"> - Cellules souvent globuleuses, présentant une grosse zone claire centrale correspondant à une gouttelette lipidique - Cytoplasme et noyau (souvent peu voire non visibles !) très aplatiss et minces en périphérie de la cellule <i>NB Les cellules peuvent donner l'impression d'être en contact mais il n'y a pas de jonctions : c'est bien un conjonctif au sens large !</i> 	<ul style="list-style-type: none"> - Réserves lipidiques 	
		<p>Tissu cartilagineux</p>	<ul style="list-style-type: none"> - Cellules [= chondrocytes] situées dans des lacunes, au sein d'une matrice souvent hyaline (mais pouvant présenter des fibres) 	<ul style="list-style-type: none"> - Soutien <i>[Rq. isolant électrique dans le cœur : anneau fibreux]</i> 	
		<p>Tissu osseux</p>	<ul style="list-style-type: none"> - Structure lamellaire de couches de matrice calcifiée formant un ostéon - Présence de cellules à prolongements filamenteux [= ostéocytes] entre ces couches calcifiées 	<ul style="list-style-type: none"> - Soutien 	

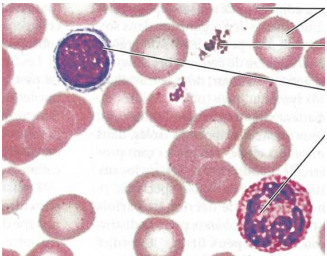
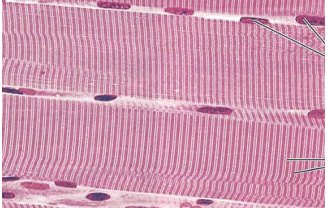
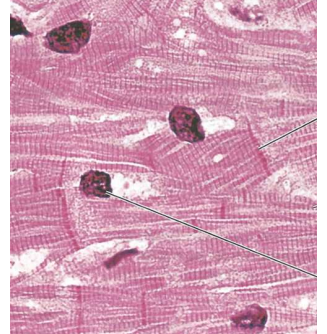
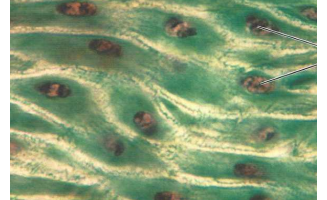

		Sang	<p>- Cellules [= éléments figurés] éparpillées dans une matrice liquide [= plasma] (<i>non visible au microscope</i>)</p> <p>- 1 type cellulaire domine largement : absence de noyau, couleur plus claire au centre trahissant une forme biconcave, coloration rouge (<i>non due au colorant, mais bien à la présence d'Hb</i>) = hématies</p> <p>- autres types cellulaires : nucléés et de taille importante [= leucocytes], OU à noyau dispersé + de petite taille [= thrombocytes]</p>	Voir cours sur la circulation listant les fonctions du sang	
TISSU MUSCULAIRE	<p>- En CL : cellules allongées à très longues, présentant un noyau plus ou moins aplati</p> <p>- Présence fréquente de tissu conjonctif au sens strict</p> <p>a) Cas des fibres striées :</p> <p>- En CT : présence visible de filaments intracellulaires coupés transversalement [= myofibrilles], noyaux situés en périphérie de la cellule + présence nette de conjonctif (endomysium, périmysium délimitant des faisceaux, voire épimysium – pas d'épimysium dans le cœur)</p> <p>- En CL : striation visible.</p> <p>b) Cas de myocytes lisses :</p> <p>- Parfois difficiles à distinguer d'un conjonctif dense (notamment dans la media de certains vaisseaux), aspect fibreux fréquent.</p> <p>- On note parfois la forme en fuseaux des cellules + la constitution fréquente de couches continues qu'on appelle musculeuses.</p>	Strié squelettique	<p>- Caractères cités pour les fibres striées (<i>ci-contre</i>)</p> <p>- En CL : fibres très longues et plurinucléées ; noyaux nettement en position périphérique</p> <p>NB Distinction avec le tissu cardiaque parfois difficile, notamment si les coupes sont de mauvaise qualité et présentent des cellules hachées.</p>	- Mouvement [- Ventilation]	
		Strié cardiaque	<p>- Caractères cités pour les fibres striées (<i>ci-contre</i>)</p> <p>- En CL : fibres courtes et uninucléées, dessinant un X ou un Y plus ou moins visible ; présence de stries scalariformes entre les cellules [<i>parfois dures à distinguer</i>] ; noyaux en position davantage centrale [<i>attention, en CT, position périphérique !</i>]</p> <p>NB Distinction avec le tissu cardiaque parfois difficile, notamment si les coupes sont de mauvaise qualité</p> <p>NB Tissu nodal : en CT, diamètre des cellules plus important que celui des cardiomyocytes, myofibrilles surtout situées en périphérie de la cellule</p>	- Mise en mouvement du sang [Tissu nodal : automatisme cardiaque]	
		Lisse	<p>- Caractères cités pour les myocytes lisses (<i>ci-contre</i>)</p> <p>- Localisation dans les organes cylindriques (tube digestif, vaisseaux, voies aérophores...)</p>	- Contrôle du diamètre et de la résistance des organes cylindriques	
TISSU NERVEUX (neurones + névroglie)			<p>- Corps cellulaires de neurones (présents dans la substance grise seulement – SNC) : cellules nucléées présentant des prolongements cytoplasmiques (neurites), dont souvent un prolongement principal (axone)</p> <p>- Fibres nerveuses (présentes dans la substance grise et la substance blanche – SNC + SNP) :</p> <p>° En CL : prolongement cylindrique de corps cellulaire, présentant un niveau central (axone proprement dit) et souvent [<i>mais pas toujours</i>] un épaississement cylindrique (gaine de myéline + endonèvre) qui peut s'interrompre localement (nœuds de RANVIER)</p> <p>° En CT : structure en cercles concentriques (en partant du centre : axone, gaine de myéline, endonèvre)</p> <p>- Cellules gliales + fibroblastes (présents dans la substance grise et la substance blanche – SNC + SNP) : noyaux de petite taille. Le conjonctif est plus ou moins présent selon la structure (<i>il est important dans les nerfs</i>)</p>	- Communication intercellulaire	

Tableau synthétique des principaux types de tissus : vue synoptique en une page (non illustrée)

Grande famille de tissus	Caractères principaux	Sous-catégorie de tissus	Caractères principaux	Fonctions fréquentes	Cliché	
TISSU ÉPITHÉLIAL = ÉPITHÉLIUM	<ul style="list-style-type: none"> - Cellules adjacentes, accolées (car reliées par des jonctions intercellulaires) [- Limites cellulaires souvent difficiles à voir] NB Présence possible de : <ul style="list-style-type: none"> - Cils (mouvement / mise en mouvement du contenu d'une lumière) - Villosités (augmentation de la surface d'absorption) NB Lien avec du tissu conjonctif : un épithélium s'ancre généralement sur une matrice extracellulaire qu'on appelle lame basale. Attention, toutes les matrices animales ne sont PAS des lames basales ! C'est le seullement le nom qu'on donne aux matrices sur lesquelles s'ancre un épithélium. 	a) Classification structurale basée sur le nombre de couches de cellules			<ul style="list-style-type: none"> - Limitation - Absorption - Filtration - Sécrétion - Limitation - Protection - Sécrétion Idem ép. simple - Limitation / Protection - Souvent sécrétion (particulièrement si présence d'une lumière) - Limitation / Protection - Absorption - Parfois sécrétion - Limitation / Protection 	
		Simple = unistratifié	- Une seule couche de cellules			
		Stratifié = pluristratifié	- Plusieurs couches de cellules			
		Pseudostratifié	- Une seule couche de cellules mais noyaux sur plusieurs niveaux, donnant une fausse impression de stratification			
		b) Classification structurale basée sur la forme des cellules				
		Cubique	- Forme massive (ronde, carrée, trapézoïdale...) NB Cas des cellules cubiques de forme trapézoïdale dont la face apicale converge vers une lumière = ACINUS NB « cubique » ne signifie pas en forme de cube en histologie... juste de forme « massive » !			
Prismatique	- Cellules allongées (sens d'allongement perpendiculaire à celui de l'organe)					
Pavimenteux = Squameux	- Cellules aplaties (sens d'allongement parallèle à celui de l'organe)					
TISSU CONJONCTIF AU SENS LARGE	<ul style="list-style-type: none"> - Cellules éparées, séparées par un milieu hydraté plus ou moins fibreux nommé matrice extracellulaire [- Limites cellulaires souvent difficiles à voir] 	Tissu conjonctif au sens strict > lâche = aréolaire	<ul style="list-style-type: none"> - Noyaux souvent plus ou moins aplatis correspondant à des fibroblastes = fibrocytes NB « souvent » ne signifie pas « toujours » !!! Les noyaux peuvent être ovoïdes. - Présence faible de fibres matricielles 	- Tissu de remplissage - Tissu de liaison		
		Tissu conjonctif au sens strict > dense	<ul style="list-style-type: none"> - Noyaux souvent plus ou moins aplatis correspondant à des fibroblastes = fibrocytes NB « souvent » ne signifie pas « toujours » !!! Les noyaux peuvent être ovoïdes. - Présence forte de fibres matricielles, souvent du collagène (mais on peut aussi trouver de l'élastine, ou autre) NB : Le TC dense est dit RÉGULIER si les fibres sont globalement parallèles // IRÉGULIER si les fibres ont une orientation variable 	- Tissu de remplissage - Tissu de liaison		
		Tissu adipeux	<ul style="list-style-type: none"> - Cellules souvent globuleuses, présentant une grosse zone claire centrale correspondant à une gouttelette lipidique - Cytoplasme et noyau (souvent peu voire non visibles !) très aplatis et minces en périphérie de la cellule NB Les cellules peuvent donner l'impression d'être en contact mais il n'y a pas de jonctions : c'est bien un conjonctif au sens large ! 	- Réserves lipidiques		
		Tissu cartilagineux	- Cellules [= chondrocytes] situées dans des lacunes, au sein d'une matrice souvent hyaline (mais pouvant présenter des fibres)	- Soutien [Rq. isolant électrique dans le cœur : anneau fibreux]		
		Tissu osseux	<ul style="list-style-type: none"> - Structure lamellaire de couches de matrice calcifiée formant un ostéon - Présence de cellules à prolongements filamenteux [= ostéocytes] entre ces couches calcifiées 	- Soutien		
		Sang	<ul style="list-style-type: none"> - Cellules [= éléments figurés] éparpillées dans une matrice liquide [= plasma] (non visible au microscope) - 1 type cellulaire domine largement : absence de noyau, couleur plus claire au centre trahissant une forme biconcave, coloration rouge (non due au colorant, mais bien à la présence d'Hb) = hématies - autres types cellulaires : nucléés et de taille importante [= leucocytes], OU à noyau dispersé + de petite taille [= thrombocytes] 	Voir cours sur la circulation listant les fonctions du sang		
TISSU MUSCULAIRE	<ul style="list-style-type: none"> - En CL : cellules allongées à très longues, présentant un noyau plus ou moins aplati - Présence fréquente de tissu conjonctif au sens strict a) Cas des fibres striées : <ul style="list-style-type: none"> - En CT : présence visible de filaments intracellulaires coupés transversalement [= myofibrilles], noyaux situés en périphérie de la cellule + présence nette de conjonctif (endomysium, pérmysium délimitant des faisceaux, voire épimysium – pas d'épimysium dans le cœur) - En CL : striation visible. b) Cas de myocytes lisses : <ul style="list-style-type: none"> - Parfois difficiles à distinguer d'un conjonctif dense (notamment dans la media de certains vaisseaux), aspect fibreux fréquent. - On note parfois la forme en fuseaux des cellules + la constitution fréquente de couches continues qu'on appelle musculueses. 	Strié squelettique	<ul style="list-style-type: none"> - Caractères cités pour les fibres striées (c-contre) - En CL : fibres très longues et plurinucléées ; noyaux nettement en position périphérique NB Distinction avec le tissu cardiaque parfois difficile, notamment si les coupes sont de mauvaise qualité et présentent des cellules hachées. 	- Mouvement [- Ventilation]		
		Strié cardiaque	<ul style="list-style-type: none"> - Caractères cités pour les fibres striées (c-contre) - En CL : fibres courtes et uninucléées, dessinant un X ou un Y plus ou moins visible ; présence de stries scalariformes entre les cellules [parfois dures à distinguer] ; noyaux en position davantage centrale [attention, en CT, position périphérique !] NB Distinction avec le tissu cardiaque parfois difficile, notamment si les coupes sont de mauvaise qualité NB Tissu nodal : en CT, diamètre des cellules plus important que celui des cardiomyocytes, myofibrilles surtout situées en périphérie de la cellule 	- Mise en mouvement du sang [Tissu nodal : automatisme cardiaque]		
		Lisse	<ul style="list-style-type: none"> - Caractères cités pour les myocytes lisses (c-contre) - Localisation dans les organes cylindriques (tube digestif, vaisseaux, voies aérophores...) 	- Contrôle du diamètre et de la résistance des organes cylindriques		
TISSU NERVEUX (neurones + névroglie)	<ul style="list-style-type: none"> - Corps cellulaires de neurones (présents dans la substance grise seulement – SNC) : cellules nucléées présentant des prolongements cytoplasmiques (neurites), dont souvent un prolongement principal (axone) - Fibres nerveuses (présentes dans la substance grise et la substance blanche – SNC + SNP) : <ul style="list-style-type: none"> ° En CL : prolongement cylindrique de corps cellulaire, présentant un niveau central (axone proprement dit) et souvent [mais pas toujours] un épaississement cylindrique (gaine de myéline + endonèvre) qui peut s'interrompre localement (nœuds de RANVIER) ° En CI : structure en cercles concentriques (en partant du centre : axone, gaine de myéline, endonèvre) - Cellules gliales + fibroblastes (présents dans la substance grise et la substance blanche – SNC + SNP) ; noyaux de petite taille. Le conjonctif est plus ou moins présent selon la structure (il est important dans les nerfs) 		- Communication intercellulaire			

Points de repère pour l'identification rapide des principaux organes de Mammifères au programme

Seuls les principaux organes adultes de Mammifères explicitement au programme sont proposés ici à l'identification.

Rappel : un organe est un **assemblage organisé de tissus différents concourant à la réalisation d'une fonction dans l'organisme.**

Attention, **cette partie** ne vise qu'à donner des **outils d'identification rapide** et **NON PAS** :

- Des outils d'identification ~~complète~~ ;
- Une ~~diagnose complète~~ ou une ~~description détaillée~~.

Pour avoir la **totalité des arguments diagnostiques** et la **totalité des données fonctionnelles**, **il faut** se reporter aux **TP** et aux **chapitres de cours** qu'il est évidemment impossible de résumer en si peu d'espace.

Clef 1 : clef générale d'identification

- 1a - **Organe cylindrique**, présentant clairement une **lumière centrale**
- Présence de **couches de tissus nettes (tuniques)**, avec entre autres une (voire plusieurs) **muscleuses**, parfois une seule tunique (= exception des capillaires réduits à l'endothélium)
- 2a - Présence d'un **épithélium unistratifié pavimenteux** au contact de la **lumière [endothélium]**
- Quand il y a plusieurs couches, présence de **trois tuniques** : **intima** = endothélium [épithélium unistratifié pavimenteux], **média** [conjonctif + tissu musculaire lisse], **adventice** [tissu musculaire]
 - **Présence fréquente** mais pas systématique d'**hématies** dans la **lumière** [attention, il y a parfois des organes où la préparation a suscité une hémorragie et qui peuvent contenir dans leur lumière des hématies artéfactuellement]
- VAISSEAU SANGUIN (CT) >> Clef 2**
- NB : Le truc un peu difficile : les bronchioles dans les poumons qui peuvent passer pour des artères ou artéριοles.*
- 2b - Présence d'un **épithélium unistratifié cubique** ou **prismatique (+ des cellules sécrétrices)** au contact de la **lumière**
- Présence de **replis / circonvolutions** affectant la **muqueuse**
 - Présence de **cryptes** dans le **chorion**
- TUBE DIGESTIF : ESTOMAC ou INTESTIN (CT) >> Clef 3**
- NB : Le truc un peu difficile : les bronchioles peuvent tromper mais on les trouvera au sein du parenchyme pulmonaire que vous reconnaîtrez facilement (1b). La trachée quant à elle présente un anneau cartilagineux caractéristique (2d).*
- 2c - Présence d'un **épithélium pluristratifié pavimenteux** au contact de la **lumière**
- TUBE DIGESTIF : ŒSOPHAGE (CT)**
- NB : Le truc un peu difficile : les bronchioles peuvent tromper mais on les trouvera au sein du parenchyme pulmonaire que vous reconnaîtrez facilement. La trachée quant à elle présente un anneau cartilagineux caractéristique (2c).*
- 2d - Présence d'un **épithélium prismatique unistratifié cilié (+ des cellules sécrétrices)** au contact de la **lumière**
- Présence d'un **anneau cartilagineux**
 - Présence possible de **glandes** dans le **chorion**
- TRACHÉE (voire BRANCHE) (CT)**
- NB : Si vous observez des débuts de circonvolutions, vous êtes dans une bronche.*

- 2e - Présence d'une **muscleuse volumineuse**
- Présence de **glandes tubuleuses** dont le nombre et l'**aspect dentelé** peuvent être importants (cas dans la **phase sécrétrice**, donnant alors un **aspect dentelé** à la muqueuse (« dentelle utérine »)
 - Présence d'une **muqueuse** limitée par un **épithélium cubique (cilié)** très riche en **conjonctif** et **vaisseaux**, et présentent **deux niveaux** différant par la densité de noyaux et de glandes (**couche basale / couche fonctionnelle**)
- UTÉRUS (CT)**

*Les voies génitales mâles ne sont pas proposées dans cette clef.
Les autres voies femelles ne le sont pas non plus.*

- 1b - **Organe plutôt massif**, non cylindrique, ou du moins *non organisé autour d'une lumière centrale*
- NB Des lumières peuvent toutefois être présentes.*
- 2a - Organe **dominé par de la lumière** où se dessinent de manière très dense des **limites** essentiellement composées d'un **tissu épithélial unistratifié pavimenteux (pneumocytes I)** (aspect « alvéolaire »)
- Présence plus ténue d'**autres types cellulaires** : pneumocytes II (cellules cubiques), macrophages...
 - Présence d'**organes à section cylindrique** à muqueuse dessinant de **grandes villosités** et bordés par un **épithélium** avec des **cellules ciliées** et des **cellules sécrétrices** au contact d'une lumière centrale (**bronchioles**)
- POUMON (CT/CL)**
- 2b - Présence dominante de **tissu musculaire strié**
- MUSCLE STRIÉ (SQUELETTIQUE OU CARDIAQUE) (CT/CL)**
- Utilisez les arguments du tableau pour distinguer les muscles squelettiques et le cœur*
- 2c - Présence dominante de **tissu nerveux**
- STRUCTURE NERVEUSE (CT/CL)**
>> Clef 4
- 2d - Organe essentiellement composé de **tissu épithélial cubique (fonction sécrétrice)**
- Cellules épithéliales rassemblées en **structures grossièrement hexagonales** s'organisant chacune autour d'une **veine ventrale** et bordés par un **conjonctif (lobules)**
 - Cellules épithéliales formant des **travées plus ou moins linéaires**, séparées par des **fins espaces** correspondant à des **sinusoïdes**
- FOIE (CT)**
- 2e - Organe essentiellement composé de **tissu épithélial cubique (fonction sécrétrice)**
- Présence de **deux types cellulaires** parmi ces cellules :
 - * L'essentiel de l'organe : **cellules acineuses (justifier pourquoi ce sont des acini !)** [cellules exocrines]
 - * Faible proportion : **amas de cellules épithéliales cubiques** où les noyaux et la structure cellulaire ne dessinent **ni polarité, ni orientation** préférentielle > **îlots de Langerhans** [cellules endocrines]
- PANCRÉAS (CT)**

2f et 2g : voir *page suivante*.

- 2f - Organe **ovoïde** limité par un **épithélium cubique fin** + une fine **couche conjonctive (albuginée)**
 - Organe essentiellement constitué de **tissu conjonctif**
 - Présence de **grosses cellules** entourées de **cellules épithéliales** plus ou moins **nombreuses** (parfois très nombreuses, et *pouvant même être creusées d'une cavité = l'antrum*) > **follicules**

OVAIRE (CT)

- 2g - Organe composé de **structures épithéliales pluristratifiées tubulaires**, ancrées chacune sur une fine **lame basale** (avec des cellules myoïdes) et s'organisant chacune autour d'une **lumière au centre** > **tubes séminifères**
 - Présence de **cellules à différents stades de division** (lignée germinale)
 - Entre les tubes : petits massifs de **tissu épithélial cubique** (*fonction sécrétoire*) (**tissu interstitiel = cellules de LEYDIG**) + vaisseaux

TESTICULE (CT)

Clef 2 : clef d'identification des principaux types de vaisseaux

- 1a - Conduit **très fin** (qq μm)
 - **1 seule cellule** (ou pas de cellule) en CT, dont le **noyau** a une **forme en croissant** [*parfois un autre noyau associé : péricyte*]

CAPILLAIRE (CT)

- 1b - **Section le plus souvent circulaire**
 - **Paroi épaisse** par rapport à la lumière (artérioles : parfois plus épaisse que le diamètre de la lumière)
 - **Média** plutôt **nette et développée**
 - **Noyaux** de l'**endothélium** pouvant **faire saillie** dans la lumière [*pas toujours !*]

RÉSEAU ARTÉRIEL

- 2a - **Fibrilles élastiques abondantes**
 - Diamètre de la **lumière** plus **important** que l'épaisseur de la **paroi** [*mais nettement plus épais qu'une veine !*]

ARTÈRE ÉLASTIQUE

- 2a - **Fibrilles élastiques bien visibles**
 - **Média riche** en noyaux de **CML**
 - **Aspect festonné fréquent**

ARTÈRE MUSCULAIRE

- 2a - **Fibrilles élastiques rares** ou (en apparence) absentes
 - **Média** avec **au maximum 6 couches de noyaux**
 - **Aspect festonné possible**
 - **Saillie** des **noyaux** de l'**endothélium fréquente**

ARTÉRIOLE

- 1c - **Section le plus souvent aplatie** (en lien avec le **caractère flasque** de l'organe)
 - **Paroi fine** par rapport à la **lumière**
 - **Tuniques** aux **limites souvent floues, adventice dominante**

RÉSEAU VEINEUX

Clef 3 : distinguer estomac et intestin

- 1a - **Épithélium** (unistratifié) au contact de la lumière présentant des **cellules prismatiques** pourvues d'une **bordure en brosse** [jouer sur la mise au point] (et des **cellules sécrétrices** avec une **poche à mucus**).

- Les **cryptes** ont une **allure acineuse** (**cryptes de LIEBERKÜHN**)
- **Musculeuse** souvent plus **fine** que la muqueuse + sous-muqueuse

INTESTIN GRÊLE (CT)

[*attention, la séreuse peut manquer dans les coupes du commerce*]

- 2a - **Glandes de BRÜNNER présentes**

DUODÉNUM

- 2a - **Glandes de BRÜNNER absentes**

JÉJUNUM ou ILÉON

- 1b - **Épithélium** (unistratifié) au contact de la lumière présentant des cellules plutôt cubiques, les cellules sécrétrices étant majoritairement concentrées à la base des cryptes.

- Il n'y a **pas** de **bordure en brosse**.
- Les cryptes n'ont **pas vraiment d'allure acineuse** (**cryptes gastriques**)
- **Musculeuse épaisse** [*attention, sur certaines coupes, on ne voit que la muscularis mucosae*]

ESTOMAC (CT)

[*attention, il manque souvent des tuniques sur la plupart des coupes d'estomac du commerce... c'est hélas classique*]

Clef 4 : les structures nerveuses au programme

NB Il faut bien sûr commencer par **justifier la présence de tissu nerveux**.

- 1a - **Structure ovoïde** enfermée dans des **enveloppes protectrices** (méninges) et percée centralement d'un **canal** (**canal de l'épendyme**)

- Présence nette de **deux zones** : l'une plus **foncée** présentant des **corps cellulaires** (**substance grise**) et l'autre **plus claire** dépourvue de corps cellulaires (**substance blanche**)
- **Substance grise** située au centre et avec une **forme en « papillon »** (présences de **cornes**)

MOELLE ÉPINIÈRE (CT)

- 1b - En CL : présence de **lignes épaisses allongées** et **accolées** correspondant aux **axones myélinisés** ; **quelques noyaux** s'observent (**cellules gliales, fibroblastes**), ainsi que des **interruptions** correspondant aux **nœuds de RANVIER**

- En CT : structure fondamentale en **cercles concentriques** correspondant aux **axones myélinisés** (en partant du centre : **axone, gaine de myéline, endonèvre**) emballés dans du **tissu conjonctif** (**périnèvre, épinèvre**)

NERF (CT/CL)

© Tanguy JEAN. Les textes et les figures originales sont la propriété de l'auteur. Les figures extraites d'autres sources restent évidemment la propriété des auteurs ou éditeurs originaux.

Document produit en mars 2017 • Dernière actualisation : avril 2017. Contact : Tanguy.Jean4@gmail.com

Adresse de téléchargement : <http://tanguyjean.businesscatalyst.com/>



Ces données sont placées sous licence **Creative Commons Attribution – Pas d'Utilisation commerciale 4.0 CC BY NC** qui autorise la reproduction et la diffusion du document, à condition d'en citer explicitement la source et de ne pas en faire d'utilisation commerciale.